- Copyright - Il Pensiero Scientifico Editore downloaded by IP 216.73.216.135 Tue, 08 Jul 2025, 12:28:56

Una dispnea con caratteristiche insolite

Daniella Bovelli[1], Georgette Khoury[1], Giorgio Consalvi[2], Lucio Casali[2], Ketty Savino[3], Mario Carminati[4], Gerardo Rasetti[1], Giuseppe Ambrosio[3]

Caso clinico discusso da Eustaquio Onorato[5]

[1]S.C. di Cardiologia, A.O. S. Maria, Terni, [2]Sezione di Malattie dell'Apparato Respiratorio, Dipartimento di Medicina Interna, Università degli Studi, Perugia, [3]Cardiologia e Fisiopatologia Cardiovascolare, Università e Azienda Ospedaliera, Perugia, [4]Cardiologia Pediatrica, Istituto Policlinico San Donato, San Donato Milanese (MI), [5]U.O. di Cardiologia, Ospedale S. Orsola Fatebenefratelli, Brescia

(G Ital Cardiol 2008; 9 (5): 367-371)

Le informazioni sul paziente (testo in neretto) vengono presentate in stadi successivi ad un clinico esperto; le informazioni ricevute vengono commentate dal clinico (testo in chiaro), che condivide il suo ragionamento con il lettore. Il caso è completato da un commento degli autori.

© 2008 AIM Publishing Srl

Ricevuto il 23 gennaio 2008; accettato il 10 marzo 2008.

Per la corrispondenza:

Dr.ssa Daniella Bovelli

Via Tre Monumenti, 4
05100 Terni
E-mail: bovelli@yahoo.it

Dr. Eustaquio Onorato

U.O. di Cardiologia
Ospedale S. Orsola
Fatebenefratelli
Via Vittorio Emanuele II, 27
25122 Brescia
E-mail:
eonorato@libero.it

Nel luglio 2005 si presentava alla S.C. di Cardiologia un paziente di sesso maschile, di 59 anni, per sottoporsi a controllo cardiologico in previsione di pneumonectomia destra per adenocarcinoma del lobo superiore. L'anamnesi era positiva per fumo di sigaretta e trait talassemico. L'esame obiettivo cardiaco risultava normale, così come l'ECG.

All'esame ecocardiografico si rilevavano normali dimensioni delle cavità cardiache, normali spessori e cinesi delle pareti ventricolari, normale aspetto e funzione degli apparati valvolari, normali dimensioni del bulbo (30 mm) e della radice aortica (28 mm); a livello del setto interatriale si metteva in evidenza un aneurisma di tipo C, in assenza di segni di pervietà al color Doppler. Le prove di funzionalità respiratoria effettuate prima dell'intervento risultavano nei limiti della norma. In assenza di controindicazioni all'intervento, il paziente veniva sottoposto a pneumonectomia destra.

Due mesi dopo iniziava chemioterapia adiuvante praticando un primo ciclo di cisplatino (90 mg) e vinorelbina (45 mg) secondo il protocollo di due somministrazioni a distanza di 7 giorni (prima e ottava giornata). Nei giorni successivi la seconda somministrazione, insorgeva dispnea a riposo ed ipotensione; in occasione di un episodio sincopale il paziente giungeva al pronto soccorso del nostro ospedale. All'ingresso era presente cianosi di cute e mucose, la pressione arteriosa era di 90/60 mmHg, la temperatura corporea normale. L'esame obiettivo cardiaco mostrava un'attività cardiaca tachicardica, senza toni aggiunti né soffi; l'esame obiettivo toracico era negativo per reperti patologici aggiuntivi alla pregressa pneumonectomia destra. I polsi periferici erano eusfigmici bilateralmente. L'ECG mostrava tachicardia sinusale con frequenza cardiaca di 140 b/min (Figura 1).

La dispnea è un sintomo relativamente frequente dopo interventi di pneumonectomia o lobectomia ed è classicamente dovuta alla riduzione del volume alveolare. Altre condizioni da considerare in prima istanza sono una recidiva neoplastica precoce, ipertensione arteriosa polmonare da riduzione del letto vascolare polmonare, tachiaritmie sopraventricolari, tromboembolia polmonare (in alcuni casi associata anche alla presenza di aneurisma del setto interatriale, come nel caso in oggetto), aggravamento con comparsa di scompenso cardiaco di una cardiopatia non diagnosticata in precedenza, sindrome post-pneumonectomia (marcata deviazione mediastinica, rotazione del cuore e dei grossi vasi, estroflessione del polmone residuo nell'emitorace controlaterale, compressione delle vie aeree superiori). Inoltre, in molti casi è necessario considerare anche una possibile tossicità cardiaca da chemioterapici.

- Copyright - Il Pensiero Scientifico Editore downloaded by IP 216.73.216.135 Tue, 08 Jul 2025, 12:28:56

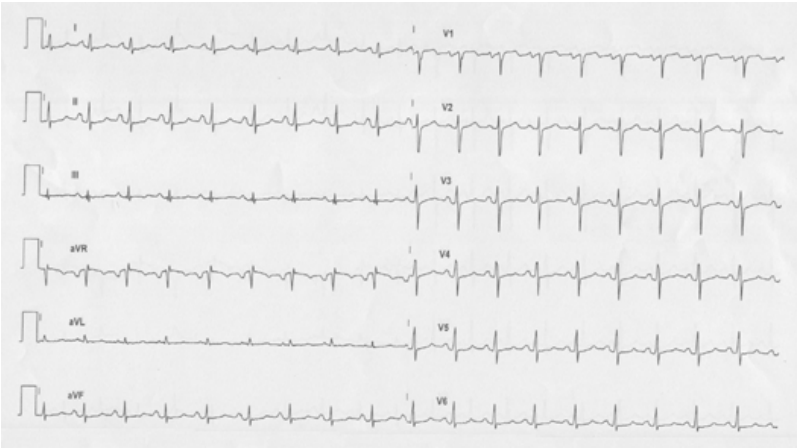

Figura 1. *ECG: tracciato nei limiti della norma.*

Nel caso in oggetto, all'ECG non si evidenziava una tachiaritmia sopraventricolare né alterazioni classiche da embolia polmonare (S_I-Q_{III}-T_{III}, ritardo di conduzione destra, onde T negative nelle derivazioni precordiali, rotazione oraria), anche se resta una diagnosi da escludere con certezza con altre metodiche (ad esempio, tomografia computerizzata con mezzo di contrasto). Sono invece presenti tachicardia e segni di impegno atriale destro (P polmonare in DII), in assenza di ipertrofia ventricolare destra.

L'uso di agenti chemioterapici (antraclicline, agenti alchilanti, antimetaboliti) può avere effetti tossici cardiovascolari acuti o cronici. Le alterazioni cardiovascolari in un paziente in chemioterapia possono essere il risultato di un farmaco specifico o di una combinazione di farmaci, oppure possono essere collegate a fattori associati al tumore, ad esempio fattori che producono stati di ipercoagulabilità, o al rilascio di sostanze con azione deprimente sul miocardio.

In particolare le antracicline antineoplastiche, quali la doxorubicina, la daunorubicina e l'epirubicina, possono essere causa di problemi cardiaci durante la terapia, settimane dopo il completamento della stessa o, inaspettatamente, anni dopo.

L'insufficienza cardiaca congestizia da disfunzione ventricolare è generalmente correlata con la dose cumulativa di antracicline somministrata. La valutazione non invasiva della funzione ventricolare sinistra (ecocardiografia transtoracica, ecocardiografia da sforzo o con dobutamina) è stata quindi utilizzata per guidare il dosaggio delle antracicline e prevenirne la cardiotossicità. Vi è sempre maggiore consapevolezza della comparsa di disfunzione cardiaca anni dopo il completamento della terapia antraciclinica. La natura potenzialmente progressiva della disfunzione sistolica solleva dunque il problema di un follow-up clinico a lungo termine.

Nel caso in oggetto, sono stati impiegati la vinorelbina e il cisplatino. La vinorelbina è un alcaloide della vinca con bassa cardiotossicità, manifestata in rarissimi casi di cardiopatia ischemica (angina pectoris o infarto miocardico in corso di trattamento). Il cisplatino, invece, ha una tossicità dose-dipendente ma causa essenzialmente delle alterazioni del ritmo. Poco verosimile quindi che l'insorgenza di "dispnea a riposo ed ipotensione riscontrata nei giorni successivi all'inizio della chemioterapia adiuvante" potesse essere in relazione alla terapia antineoplastica, anche in considerazione del buon compenso di circolo rilevato all'esame obiettivo del paziente.

Gli esami di laboratorio al momento del ricovero mostravano bilirubinemia totale 2.6 mg/dl (bilirubina diretta 0.4 mg/dl), azotemia 64 mg/dl; normali gli altri parametri. Un'emogasanalisi effettuata in ossigenoterapia evidenziava pH 7.52, pO_2 37 mmHg, PCO_2 27 mmHg, HCO 21.7 mmol/l, saturazione di ossigeno 72%.

Alla luce della grave ipossiemia (saturazione di ossigeno 72%) e sulla scorta dei dati ecocardiografici già noti (aneurisma del setto interatriale), oltre ad una tomografia computerizzata del torace con mezzo di contrasto per escludere un'eventuale tromboembolia polmonare sarebbe di grande utilità l'esecuzione di un ecocardiogramma transesofageo con contrastografia per verificare: 1) le caratteristiche anatomiche della regione della fossa ovale (difetto interatriale, forame ovale pervio o aneurisma del setto interatriale fenestrato), 2) la presenza di valvola di Eustachio/rete di Chiari; 3) le dimensioni dell'aorta ascendente; 4) presenza di shunt destro-sinistro.

Oltre alle caratteristiche anatomiche evidenziate dall'ecocardiografia transesofagea, per quantificare in maniera più accurata l'entità di un eventuale shunt destro-sinistro, responsabile di una tale desaturazione di ossigeno del circolo sistemico, una delle metodiche più accurate è il Doppler transcranico con mezzo di contrasto (soluzione salina agitata). Tale metodica non è invasiva e ben tollerata dal paziente, consente di valutare con estrema precisione e riproducibilità la comparsa di microsegnali in arteria cerebrale media sia in clino- che

- Copyright - Il Pensiero Scientifico Editore downloaded by IP 216.73.216.135 Tue, 08 Jul 2025, 12:28:56

in ortostatismo in condizioni di respiro spontaneo e dopo manovra di Valsalva correttamente eseguita.

Nel sospetto di una tromboembolia polmonare veniva eseguita in prima giornata una tomografia computerizzata del torace con mezzo di contrasto che non evidenziava difetti di riempimento endoluminali dell'arteria polmonare sinistra, né dei suoi rami, né alterazioni parenchimali del polmone sinistro. L'esame eco-Doppler venoso degli arti inferiori era normale.

Un esame ecocardiografico di controllo, peraltro di pessima qualità per la pregressa pneumonectomia destra e il conseguente spostamento del cuore nel mediastino verso la linea mediana, mostrava normali dimensioni delle cavità cardiache, normale cinesi di entrambi i ventricoli, normali apparati valvolari, normale diametro della radice aortica.

Veniva quindi effettuata una scintigrafia polmonare perfusionale, che risultava negativa per patologia tromboembolica in atto, mentre evidenziava una precoce captazione del tracciante in sede extrapolmonare (Figura 2).

Nel corso della degenza il paziente presentava difficoltà respiratoria ingravescente, alleviata in parte dalla posizione supina, gravi crisi dispnoiche con sempre maggior frequenza ed ipossiemia grave, non corretta dalla somministrazione di ossigeno ad alto flusso (saturazione di ossigeno 75% con venti-mask 50% 12 l/min).

La difficoltà respiratoria era in parte alleviata dalla posizione supina (platipnea) e questo costituiva una chiara indicazione dell'esistenza di un meccanismo "insolito" che deve far pensare all'insorgenza di una complicanza emodinamica, quale la riapertura di un forame ovale in seguito ad un intervento di pneumonectomia. Altre possibili cause di platipnea ed ortodeoxia (riduzione della saturazione di ossigeno nel passaggio dal clino- all'ortostatismo) sono la tromboembolia polmonare ricorrente, la sindrome epato-polmonare, la presenza di malformazioni artero-venose. Nel caso specifico, alcune delle suddette cause sono state escluse dalle indagini eseguite, mentre la precedente documentazione di aneurisma del setto interatriale deporrebbe per uno shunt destro-sinistro attraverso un forame ovale pervio. Questo giustificherebbe anche la captazione precoce del tracciante in sede extrapolmonare alla scintigrafia perfusionale.

I meccanismi attraverso i quali si può verificare shunt destro-sinistro sono essenzialmente di due tipi: 1) la combinazione fra un'alterata posizione anatomica dell'atrio sinistro ed un'elevata pressione arteriosa polmonare, 2) un rilasciamento del diaframma che causa dislocazione del fegato nell'emitorace destro con effetto di compressione sull'atrio destro che altera il rapporto anatomico fra vena cava inferiore e regione della fossa ovale.

Anche l'aneurisma dell'aorta ascendente si associa frequentemente allo sviluppo di platipnea-ortodeoxia per cui in vista di un intervento chirurgico di pneumonectomia o per nostra stessa esperienza, prima di procedere ad interventi maggiori che coinvolgono organi sottodiaframmatici come il rene, va sempre effettuata una valutazione approfondita della radice aortica e dell'aorta ascendente prossimale. Sono stati suggeriti due meccanismi che possono contribuire alla desaturazione arteriosa di ossigeno in presenza di aorta ascendente aneurismatica: a) aumento della pressione atriale secondaria a compressione dell'atrio destro da parte dell'aneurisma; b) deformazione dell'atrio destro che crea un percorso preferenziale dalla vena cava inferiore alla regione della fossa ovale.

Il paziente fu quindi proposto per una nuova valutazione cardiologica nel sospetto di shunt destro-sinistro. In decima giornata dal ricovero, il paziente effettuava un esame ecocardiografico con contrasto (soluzione fisiologica agitata) che, dopo iniezione in vena cubitale, mostrava immediata (entro un ciclo cardiaco) e diffusa opacizzazione delle cavità cardiache sinistre. Veniva quindi effettuato un esame ecocardiografico transesofageo che confermava la presenza di aneurisma del setto interatriale (Figura 3) con pervietà del forame ovale ed ampio shunt destro-sinistro (Figura 4), consentendo così di formulare la diagnosi di sindrome platipnea-ortodeoxia.

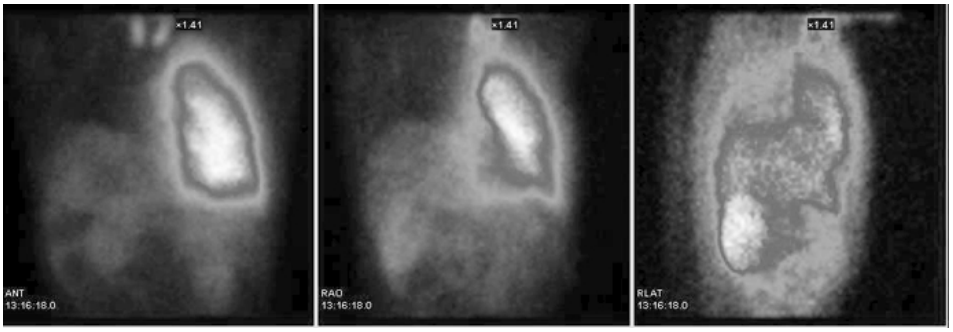

Figura 2. *Scintigrafia polmonare perfusionale: non si rilevano difetti di captazione del tracciante a carico del polmone sinistro, ma si evidenzia una captazione precoce extrapolmonare del tracciante.*

- Copyright - Il Pensiero Scientifico Editore downloaded by IP 216.73.216.135 Tue, 08 Jul 2025, 12:28:56

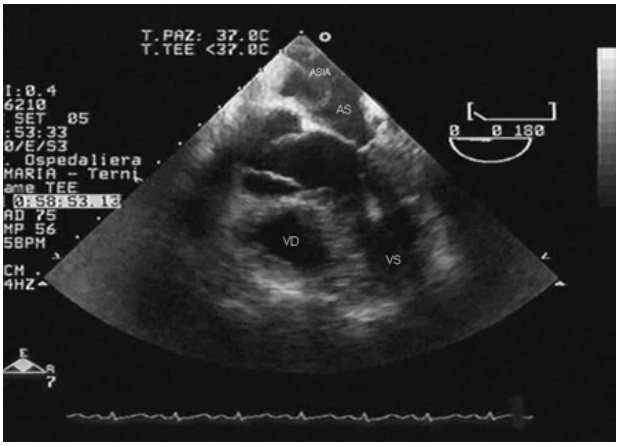

Figura 3. *Esame ecocardiografico transesofageo: presenza di aneurisma del setto interatriale (ASIA) sinistro-convesso. AS = atrio sinistro; VD = ventricolo destro; VS = ventricolo sinistro.*

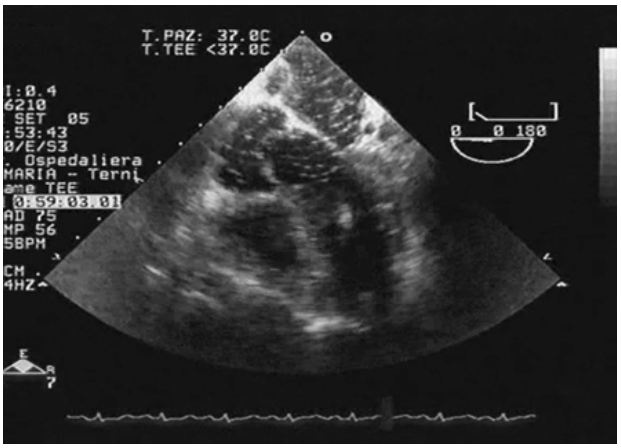

Figura 4. *Esame ecocardiografico transesofageo: dopo iniezione di soluzione fisiologica agitata nella vena cubitale del braccio si rileva ampio passaggio del contrasto da destra a sinistra attraverso il forame ovale.*

Figura 5. *Cateterismo cardiaco: presenza di importante shunt destro-sinistro.*

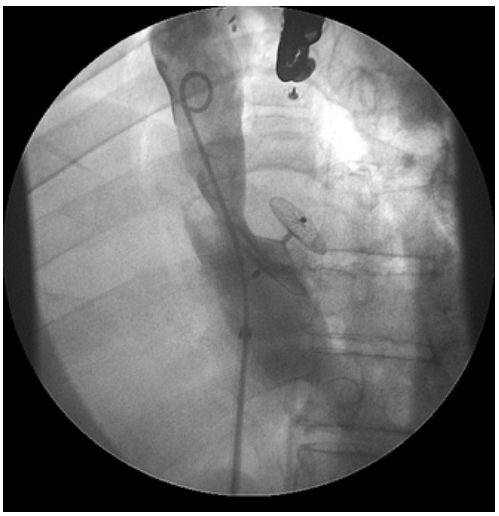

Figura 6. *Cateterismo cardiaco: dopo impianto di Amplatzer assenza di shunt residuo.*

Il paziente veniva quindi sottoposto a cateterismo cardiaco, che evidenziava valori pressori in ventricolo destro di 37 mmHg in sistole e 10 mmHg in diastole, con saturazione di ossigeno 74% e confermava la diagnosi di shunt destro-sinistro (Figura 5); la venocavografia superiore mostrava inoltre presenza di restringimento a livello della vena cava superiore senza gradiente emodinamicamente significativo, dovuta a torsione per migrazione del cuore nell'emitorace destro. Nella stessa seduta, in anestesia generale, si procedeva a chiusura percutanea del forame ovale mediante Amplatzer PFO 35 mm (Figura 6): la saturazione di ossigeno post-procedura era 90% e l'atriografia effettuata post-impianto di Amplatzer mostrava il dispositivo ben posizionato e assenza di shunt residuo. L'ottimo risultato si manteneva al controllo clinico e all'ecocardiografia transtoracica con contrasto (soluzione fisiologica agitata) effettuati a 1 mese (Figura 7) e al controllo clinico ed ecocardiografico transtoracico effettuato a 18 mesi.

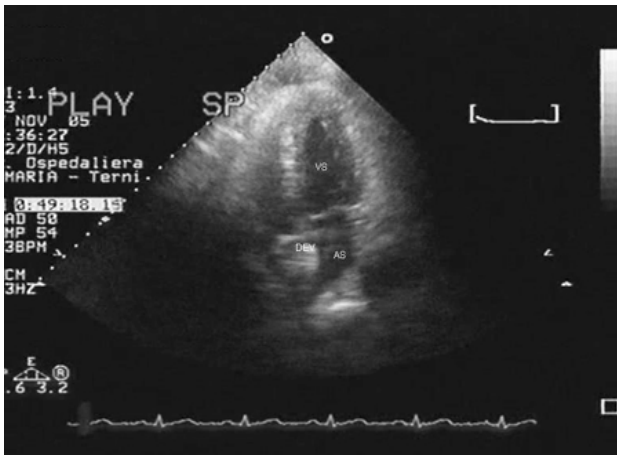

Figura 7. *Esame ecocardiografico transtoracico effettuato 1 mese dopo chiusura del forame ovale con Amplatzer: dispositivo (DEV) in sede, assenza di pervietà residua. AS = atrio sinistro; VS = ventricolo sinistro.*

- Copyright - Il Pensiero Scientifico Editore downloaded by IP 216.73.216.135 Tue, 08 Jul 2025, 12:28:56

Commento

La sindrome platipnea-ortodeoxia è una rara sindrome descritta in corso di malattie polmonari, sia parenchimali[1] che vascolari, ma anche cardiache, aortiche, epatiche o dismetaboliche[2], dovuta alla comparsa di shunt destro-sinistro a livello intracardiaco o intrapolmonare. In particolare l'insorgenza di questa sindrome sembrerebbe favorita dalla pneumonectomia, soprattutto se destra, con un intervallo di benessere anche di alcuni mesi fra intervento chirurgico e comparsa dei sintomi. Il quadro clinico è caratterizzato da dispnea che si aggrava in ortostatismo per accentuazione della desaturazione di ossigeno, e invece migliora almeno in parte con il decubito supino. Il meccanismo fisiopatologico ipotizzabile prevede un substrato anatomico, rappresentato da pervietà del forame ovale, o da difetto interatriale, o da aneurisma cribrato del setto interatriale, cui si viene ad associare una componente funzionale rappresentata dall'aumento della pressione atriale destra e dal contemporaneo stiramento del setto interatriale con deformazione dello stesso, modificazione dei rapporti anatomici e creazione di una corrente di flusso preferenziale dalla vena cava inferiore attraverso la pervietà interatriale in atrio sinistro[2,3].

La conferma di shunt destro-sinistro attraverso la pervietà interatriale viene effettuata elettivamente con ecocardiografia transesofagea e contestuale iniezione di soluzione fisiologica agitata[4,5], ma anche la scintigrafia polmonare perfusionale, mostrando una precoce captazione del tracciante in sede extrapolmonare, può suggerire la corretta interpretazione diagnostica[6].

La terapia d'elezione consiste nella chiusura della pervietà interatriale, chirurgica, o, se possibile, percutanea con impianto di dispositivo per via transcatatere[7,8], come nel caso descritto.

Bibliografia

1. Bourke SJ, Munro NC, White JE, Gibson GJ, Ashcroft T, Corris PA. Platypnoea-orthodeoxia in cryptogenic fibrosing alveolitis. Respir Med 1995; 89: 387-9.
2. Godart F, Rey C. Platypnea-orthodeoxia syndrome: a probably underestimated syndrome? Chest 2001; 119: 1624-5.
3. Kerut EK, Norfleet WT, Plotnick GD, Giles TD. Patent foramen ovale: a review of associated conditions and impact of physiological size. J Am Coll Cardiol 2001; 38: 613-23.
4. Giombolini C, Notaristefano S, Santucci S, et al. Platypnea-orthodeoxia induced by fenestrated atrial septal aneurysm. Ital Heart J 2005; 6: 164-7.
5. Kubler P, Gibbs H, Garrahy P. Platypnoea-orthodeoxia syndrome. Heart 2000; 83: 221-3.
6. Marini C, Miniati M, Pratali L, et al. Interatrial right-to-left shunt after lung surgery: diagnostic value of perfusion lung scanning. Am J Med Sci 2004; 328: 180-4.
7. Kay JD, O'Laughlin MP, Ito K, Wang A, Bashore TM, Harrison JK. Five-year clinical and echocardiographic evaluation of the Das AngelWings atrial septal occluder. Am Heart J 2004; 147: 361-8.
8. Martin F, Sanchez PL, Doherty E, et al. Percutaneous transcatheter closure of patent foramen ovale in patients with paradoxical embolism. Circulation 2002; 106: 1121-6.